# 脊髄梗塞を発症した透析患者の一例

寺邑朋子
医療法人あけぼの会花園病院 内科

# A Case of Spinal Cord Infarction in a Hemodialysis Patient

Tomoko Teramura
Department of Internal Medicine, Hanazono Hospital

## ＜緒言＞

脊髄梗塞は脳梗塞に比べて稀な疾患である。その理由としては、脊髄動脈が脳動脈に比較して動脈硬化が少なく、また、動脈吻合が多く側副血行が豊富であるためと言われている[1)]。今回、我々は脊髄梗塞を発症した透析患者の一例を経験したので若干の文献的考察を加えて報告する。

## ＜症例＞

症　　例：73歳、男性

主　　訴：両下肢麻痺

既 往 歴：63歳時　胆石症で胆嚢摘出術、72歳時　第３腰椎圧迫骨折

家 族 歴：特記事項なし

現 病 歴：平成元年より高血圧、平成12年より慢性腎不全の診断で当院に通院していた。平成14年10月血液透析に導入され、以後週３回の維持透析を行っていた。平成16年４月４日午後４時半頃、トイレで排便後、灼熱感とともに腹部以下の感覚が消失し、両下肢の力が入らず立てなくなり、家族に搬送され当院受診し入院となった。入院後、一時はつかまり立ち可能となったが、第３病日に透析時の血圧低下を契機に再び両下肢の麻痺が出現した。

現　　症：血圧 170／90mmHg、脈拍 100／分（整）、体温 36℃、症状固定時の神経学的所見として、意識は清明で、肋間筋・腹筋の不全麻痺、両下肢の弛緩性麻痺を認めた。胸骨剣状突起以下（Ｔ７以下）で温痛覚は消失していたが触覚は保たれていた（解離性感覚障害）。膀胱直腸障害を認め、膝蓋腱反射・アキレス腱反射は消失していた。

検査所見：WBC 13300／μℓ、CRP 7.9mg／dℓと増加しており、$PO_2$ 59mmHg と低酸素血症を認めた。

画像所見：胸腹部ＣＴでは大動脈の石灰化を認めたが、動脈解離はみられなかった。第４病日に仙北組合総合病院整形外科を受診し、MRI 検査を施行した。Ｔ２強調像で、第４胸椎から第６胸椎レベルの脊髄に、矢状断で腹側に線状に高信号域を認め、同部の軸状断では左右の前角部に対称性に高信号域を認めた（図１）。

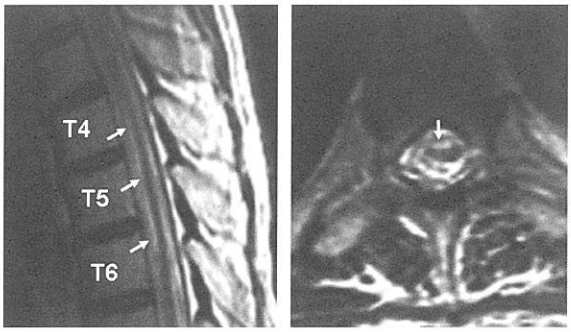


図1．発症4日目 MRI
（左）T2強調像矢状断　（右）T2強調像軸状断

経　　過：典型的な前脊髄動脈症候群の症状と MRI 所見より、脊髄梗塞と診断した。ステロイドパルス療法（m-PSL　1 g×3日）を行い、その後は抗血小板剤の内服治療を行ったが症状は改善しなかった。喀痰喀出困難から呼吸器感染を繰り返し、また、仙骨部褥瘡を合併した。低栄養状態と高度の貧血が持続したが、発症6カ月頃より、肋間筋・腹筋の麻痺がやや回復し、以前に比べ喀痰排出や座位姿勢保持が容易になった。温痛覚障害についても僅かだが回復がみられ、栄養状態および合併症も改善傾向である。しかし、両下肢は現在も完全麻痺の状態であり、膀胱直腸障害も改善は認められていない。

＜考察＞

脊髄梗塞は脳梗塞に比較して非常に稀な疾患である。原因としては、動脈硬化、血栓・塞栓症、解離性大動脈瘤、外傷による動脈損傷、血管炎、手術的侵襲、等がある[2)]。部位としては頸髄レベル、胸髄レベルともにみられ、T10－T12レベルが最も多い[2)]。臨床病型として前脊髄動脈症候群が最も多く、その他に後脊髄動脈症候群、横断性障害、円錐部梗塞などがある。前脊髄動脈症候群は前脊髄動脈に支配される脊髄の前2／3が障害され、後脊髄動脈領域の後索・後角が保たれる結果生じる症候群である。臨床的特徴として、1）急速に発現する対麻痺または四肢麻痺、2）障害部以下の解離性感覚障害（温痛覚は脱失するが触覚・振動覚・位置覚は保たれる）、3）膀胱直腸障害、4）発症時に病変部に一致して生じる激烈な疼痛・帯状感、5）病変髄節レベルの前角障害を示す筋萎縮、などがみられる[2)]。

脊髄梗塞の診断は臨床所見および経過と MRI 所見、髄液検査、CT・脊髄造影等による他疾患の除外によりなされるが、MRI による画像診断が有用である。典型的な MRI 像は急性期にはT1強調像で脊髄腫脹を伴う低～等信号域が認められ、T2強調像で梗塞部に一致した高信号域が認められる。亜急性期にはGdによる造影効果を認め、慢性期にはT1強調像で脊髄萎縮像、T2強調像で高信号域の縮小が認められる[3,4)]。本例は典型的な前脊髄症候群の症状と MRI 所見より脊髄梗塞と診断したが、より確実な診断のためには、症状経過と MRI 所見の追跡による他疾患の除外が必要と考えられる。

脊髄梗塞の治療は脳梗塞に準じて、グリセオールや抗血小板剤の投与、抗血栓療法等が行われ

ているが確立したものはない。

維持透析患者における脊髄梗塞の報告は検索し得た限りでは本例を除いて３例のみであり、いずれも60～70歳台の男性であった[5~7]（表１）。梗塞部位はそれぞれ異なっており、一例のみ剖検でコレステリン塞栓症によるものと確認されていた。

脊髄梗塞は透析患者においても非常に稀な合併症であるが、透析患者では動脈硬化の頻度が高く、高度であることが多いため、念頭に置くべき疾患であると考えられた。

表１．透析患者における脊髄梗塞報告例

| 報告年<br>報告者 | 症例 | 原疾患 | 梗塞部位 | 症状 | 原因 | 転帰 |
|---|---|---|---|---|---|---|
| 2004年<br>平野ら[5] | 74歳<br>男性 | 不明 | 不明 | 対麻痺<br>解離性感覚障害 | 不明 | 生存 |
| 2003年<br>葉山ら[6] | 62歳<br>男性 | 慢性<br>腎炎 | C6<br>C7 | 左上下肢麻痺、<br>胸部以下感覚<br>障害 | 不明 | 生存 |
| 2000年<br>吉村ら[7] | 76歳<br>男性 | 不明 | T11～<br>円錐部 | 両下肢麻痺<br>L4以下解離性感<br>覚障害 | コレステ<br>リン<br>塞栓症 | 死亡<br>（喀痰による窒息） |
| 本　例 | 73歳<br>男性 | 不明 | T4～<br>T6 | 両下肢麻痺、T7<br>以下解離性感覚<br>障害 | 不明<br>（動脈硬化疑い） | 生存 |

＜まとめ＞

１）脊髄梗塞を発症した透析患者の一例を経験した。

２）本例は典型的な前脊髄動脈症候群の症状とMRI所見より脊髄梗塞と診断したが、より確実な診断のためには臨床症状およびMRI所見の経過観察が必要である。

３）脊髄梗塞は稀な疾患であるが透析患者では動脈硬化が高頻度かつ高度であり、注意すべき合併症である。

## 参　考　文　献


１）萬年　徹：老年者における脊髄の血管障害に関する研究－臨床病理学的考察－、臨床神経、3: 47-63、1963

２）安藤哲朗、柳　　務：主な脊髄疾患の進歩　脊髄梗塞、CLINICAL NEYROSCIENCE、19: 818-820、2001

３）平野弘子、橋本　学、本多麻夫：脊髄梗塞のMRI－６症例について－、画像診断、12: 450-457、1992

４）宝亀　登、河合　大、里美和彦：MRIで脊髄梗塞が疑われた３例、日本脊髄障害医学会雑誌、16: 134-135

５）平野奈央子、熊谷　功、木原隆司、河本浩子、中口　博、寺岡　暉：脊髄梗塞を発症した維持透析患者の一例、日本透析医学会雑誌、37（Suppl.1）: 1074、2004

６）葉山琢磨、川村正喜、青山真人、中村敬弘、飯盛宏記、八木祐吏：脊髄梗塞を発症した透析

患者の一例、大阪医学、37：83-85、2003
7）吉村まどか、内潟雅信、清水誠一郎、坂本哲也、村山繁雄：突然の対麻痺で発症し、脊髄小血管内にコレステリン塞栓の多発を認めた腰仙髄中心壊死、臨床神経、40：1038-1040、2000