慢性維持透析患者の巨大嚢胞腎に対する腎動脈塞栓術の臨床効果

佐々木邦明、 松尾重樹、 岡根克己、 佐々木秀平、
成田伸太郎*
市立秋田総合病院 泌尿器科
秋田大学医学部 泌尿器科*

The Effect of Renal Arterial Embolization for the Patients with Polycystic Kidney treated with Hemodialysis

Kuniaki Sasaki, Sigeki Matsuo, Katsumi Okane, Shuhei Sasaki
Shintaro Narita*,
Department of Urology, Akita City Hospital
Department of Urology, Akita University School of Medicine*

＜緒　言＞

慢性腎不全患者に生じる多発性嚢胞腎の巨大嚢胞がコイルを用いた腎動脈塞栓術により縮小する事が、乳原らにより報告されている[1,2]。

今回我々は、肉眼的血尿、及び、腹部膨満感を訴える２例に対し、同法を施行し、良好な成績を得たので報告する。

＜症例１＞

患者：48歳、女性

主訴：肉眼的血尿、腹部膨満感

現病歴：1988年より多発性腎嚢胞を当科にて経過観察されていたが、腎機能が低下し、又、血尿の持続により貧血が進行した為、2001年１月５日、当科入院となった。

入院時現症：身長166㎝、体重59.6kg、血圧150/92mmHg、

入院時検査所見：（表１）参照

	入院時(1/5)	術後(1/20)
WBC(/μl)	4800	9000
Hb (g/dl)	6.9	8.5
Plt (x10⁴/μl)	15.1	12.6
LDH (IU/l)	129	243
CPK (IU/l)	50	51
BUN (mg/dl)	81.0	47.6
CRP (mg/dl)	0.2 以下	17.9

表１　症例１：検査所見

入院後経過：腎機能も低下していた為、１月８日に血液透析導入を行った。

１月16日、硬膜外麻酔下に両側腎動脈塞栓術を施行した。

左腎動脈は本幹部の腹側枝と背側枝の分岐部で計５本のコイルを用いて、完全に閉塞した。又、右腎動脈は被膜動脈分岐部より近位で計６本のコイルを用いて完全閉塞した。（図１）

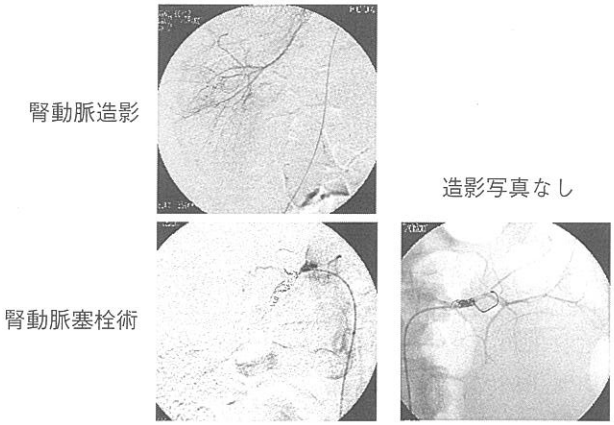

図１：（症例１） 腎動脈塞栓術（１回目）
右腎動脈は末梢までよく造影され、嚢胞を取り囲む様に発達している。（左腎動脈造影写真なし）

術後、疼痛が著しく持続硬膜外麻酔が必要であった。又、白血球数、CRPが増大したが、LDH, CPK等は、正常範囲内に留まった。（表１）又、術後２日目には血尿は見られなくなった。

５日目には、疼痛が軽快した為、硬膜外カテーテルを抜去した。

２月15日に退院後は外来透析にて経過観察されたが、６月17日、右下腹部痛あり、CTにて右腎嚢胞よりの出血と確認された為、６月21日、右腎動脈塞栓術を施行した。

血尿や腹痛は消退し、腹満感も減退した。

CT上も、明らかに嚢胞腎の縮小が認められた。（図２）

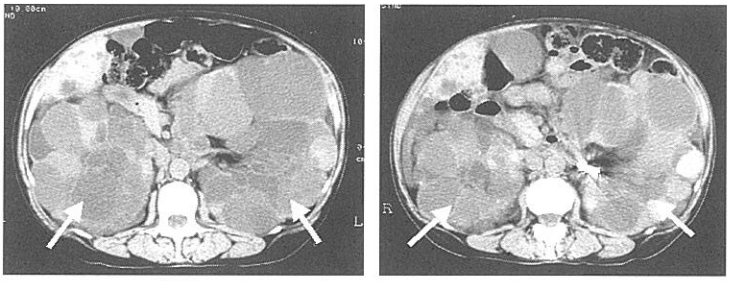

図２：（症例１） 腹部CT
左右とも明らかに嚢胞腎の縮小が認められる。

７月１日に退院となり、その後は肉眼的血尿はみられず、血液透析も特に問題なく施行されていたが、クモ膜下出血の合併を来たし、2001年10月28日に死亡した。

＜症例２＞

患者：50歳、男性、

主訴：腹部膨満感

現病歴：1993年９月13日、多発嚢胞腎による慢性腎不全の為、血液透析導入。

両腎の腫大による腹満が増悪し、腹囲が120cmにも達し、著しい食思不振と便秘を来した為、2001年８月21日、治療目的に当科に入院となった。

入院時現症：身長164㎝、体重60.2kg（透析前）/58.0kg（透析後）、腹囲 120㎝、血圧164/92mmHg、

入院時検査所見：（表２）参照

	入院時	術後７日目
WBC(/μl)	4900	4500
Hb (g/dl)	16.5	14.4
Plt (x10⁴/μl)	7.0	7.0
LDH (IU/l)	146	199
CPK (IU/l)	31	48
BUN (mg/dl)	51.5	47.7
CRP (mg/dl)	0.2 以下	20.0

表２　症例２：検査所見

入院後経過：８月23日、硬膜外麻酔下に両側腎動脈塞栓術を施行した。

両腎とも、末梢にスポンゼルの細片を数百個注入した上で、葉間動脈、腹側枝、背側枝、腎動脈本幹を右腎では合計12本、左腎では合計16本のコイルを用いて塞栓し、血流をほぼ完全に遮断した。（図３）

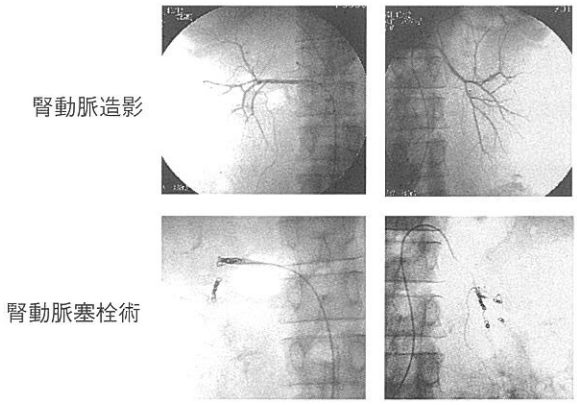

図３：（症例２）腎動脈塞栓術
両腎とも末梢にスポンゼルの細片を数百個注入した上で、葉間動脈、腹側枝、背側枝、腎動脈本幹をコイルで塞栓し、血流をほぼ完全に遮断した。
（右腎では12本、左腎では16本用いた）

術後疼痛の管理の為、持続硬膜外麻酔をおこなった。

術後７日目には解熱し、腹囲の減少が始まり、又、食事摂取も８～９割となった。

触診上も腹壁及び、両腎の軟化が認められた。

血液検査上もCRPの高度上昇の他に、特記すべき所見はなく、症例１と同様、LDH、CPKとも正常範囲内で、軽度上昇に留まっている。（表２）

CTは術後１ヶ月後のものであるが、PCKの縮小が始まっており、腹囲が減少している事が判明した。（図４）

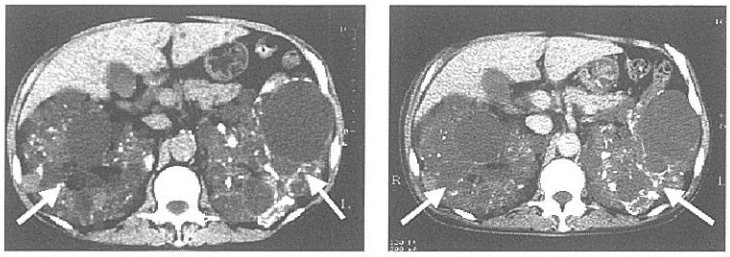

術前　　術後

図４：（症例２）腹部CT
右は術後1ヶ月のCT。嚢胞腎の縮小が始まっている。
又、腸管ガスが減少し、腹囲が減少している。

その後も経過良好で９月20日、退院となり、現在も外来にて血液透析を施行している。

尚、腹囲は2001年11月末現在、88cmまで減少している。

＜結　果＞

腎動脈塞栓術の結果、２症例とも巨大嚢胞の縮小を認めた。　又、症例1では最終的に、血尿は完治した。

副作用として、２症例とも術後、約１週間、疼痛、熱発を認めたが、他に重篤な合併症は生じなかった。

＜考　察＞

これらの結果より、腎動脈塞栓術は、嚢胞腎の縮小治療として非常に有用であると考える。但、疼痛、熱発が約１週間続く為、対策が必要である。

又、残腎機能を有する症例に於いては、本治療の導入に、一考を要すると思われる。

又、本法による嚢胞の縮小効果により、腹腔を有効に利用できる様になる事が推測され、CAPDへの移行も可能と考えられた[3)]。

参　考　文　献

1）乳原善文、田上哲夫、香取秀幸、横田雅史、竹本文美、今井利一、井上純雄、葛原敬八郎、原茂子、山田明：巨大化した多発性嚢胞腎に対する縮小術-腎動脈塞栓術（renal-TAE）の試み、透析会誌33：1381-1388、2000

2）中島一彰、六倉正英、石田裕、木田勲、浪江智、山田耕一、川富正弘、浜辺定徳、川宮正治：腎動脈塞栓術がQOLの改善に有効であった多発性嚢胞腎の１例、佐世保紀要25：61-64、1999

3）木藤知佳志、宮城恭子、小野江為人、片野健一、村瀬裕子、伊部直之、島田敏実、若杉隆伸、竹越忠美：嚢胞内出血を合併しエタノール注入で治癒させた多発性嚢胞腎のCAPD患者の１症例、腹膜透析 '99、273-276、1999