全身に著しい動脈硬化を認める高齢者夫婦間生体腎移植の１例

井上高光、佐藤　滋、沼倉一幸、松浦　忍、飯沼昌宏、光森健二、土谷順彦、
下田直威、佐藤一成、羽渕友則*、加藤哲郎
秋田大学医学部泌尿器科学講座
京都大学大学院医学研究科 泌尿器病態学講座*

A case of living unrelated renal transplantation of an older patient with severe systemic atherosclerosis

Takamitsu Inoue, Shigeru Satoh, Kazuyuki Numakura, Shinobu Matsuura,
Masahiro Iinuma, Kenji Mitsumori, Norihiko Tsuchiya, Naotake Shimoda,
Kazunari Sato, Tomonori Habuchi*, Tetsuro Kato
Department of Urology, Akita University School of Medicine
Department of Urology, Kyoto University School of Medicine*

＜Ⅰ．緒言＞

今回われわれは、レシピエントに著しい動脈硬化を認めた高齢者夫婦間生体腎移植例を経験したので、若干の文献的考察を加え報告する。

＜Ⅱ．症例＞

患者：66歳、男性。

主訴：夫婦間生体腎移植希望。

既往歴：19年前より糖尿病で食事療法の治療中。喫煙歴なし。発作性心房細動、上室性期外収縮、大動脈弁狭窄（圧較差20-30mmHg）。

現病歴：1988年に検診で蛋白尿を指摘されて近医受診し、腎生検でIgA腎症と診断。1994年、慢性腎不全のため血液透析導入となる。2001年２月、妻（57歳）からの夫婦間生体腎移植を希望し当科受診。

入院時現症：眼瞼結膜に軽度貧血、皮膚は乾燥、掻痒あり。大動脈弁領域にLevine Ⅰ度の収縮期雑音を認めた。間欠性跛行はなかったが、右母趾周辺の異常感覚を訴えていた。

入院時検査所見：WBC 5300/μl、RBC 276万/μl、Hb 9.3 g/dl、Ht 29.3 %、Plt 137000/μl、赤沈（1h,2h）51,94 mm、TP 6.8 g/dl、Na 136 mEq/l、K 5.7 mEq/l、Cl 100 mEq/l、BUN 63.6 mg/dl、Cre 11.0 mg/dl、GOT 16 U/l、GPT 7 U/l、CMV IgG（＋）、EBV IgG（＋）。ドナーは妻で血液型は共にO型Rh（＋）と一致。HLA typingは５mismatches（DR 1 match）、クロスマッチ試験は陰性であった。

画像診断：腹部単純X線写真で、腹部大動脈から両側総腸骨、内外腸骨ならびに大腿動脈壁に動脈硬化による著しい石灰化を認めた。MR angiographyでは左内腸骨動脈に血流を認めなかった。また、サーモグラフィーで右下肢皮膚温の低下を認め、右下肢のASOが示唆された。

治療経過：2001年10月２日、57歳の妻をドナーとする生体腎移植術を行った。ドナー左腎摘出術はハンドアシスト後腹膜鏡下で行った。

術前検討では、レシピエント右内腸骨動脈は起始部が狭く、吻合後にグラフトの血流障害を生ずる可能性が指摘された。また右外腸骨動脈へ吻合した場合、血流stealによる右ASOの増悪が危惧された。さらに、左内腸骨動脈は閉塞していることが術前MRangiographyで判明していたため、移植腎動脈は左外腸骨動脈に吻合することにした。術中、左外腸骨動脈中央部に約10cmの無石灰化部分を認めた。そこで腎静脈を外腸骨静脈に端側吻合した後、この外腸骨動脈無石灰化部にブルドック鉗子を用いて血流を遮断し、グラフトの腎動脈と端側吻合した。初尿は５分で認め、膀胱外で膀胱尿管新吻合を行った。

免疫抑制剤はタクロリムス（FK506）、ミコフェノール酸モフェチル（MMF）、プレドニゾロン（PSL）の３剤併用で行った。術後経過は順調で、第３病日にはCre1.2mg/dlと正常化し、尿量も第４病日には約3000mlと安定した。第45病日に退院となった。第60病日のサーモグラフィーでは、左下肢の皮膚温低下は認められなかった。現在外来で経過観察中であるが、血清Cre1.2mg/dlと良好な経過をとっている。

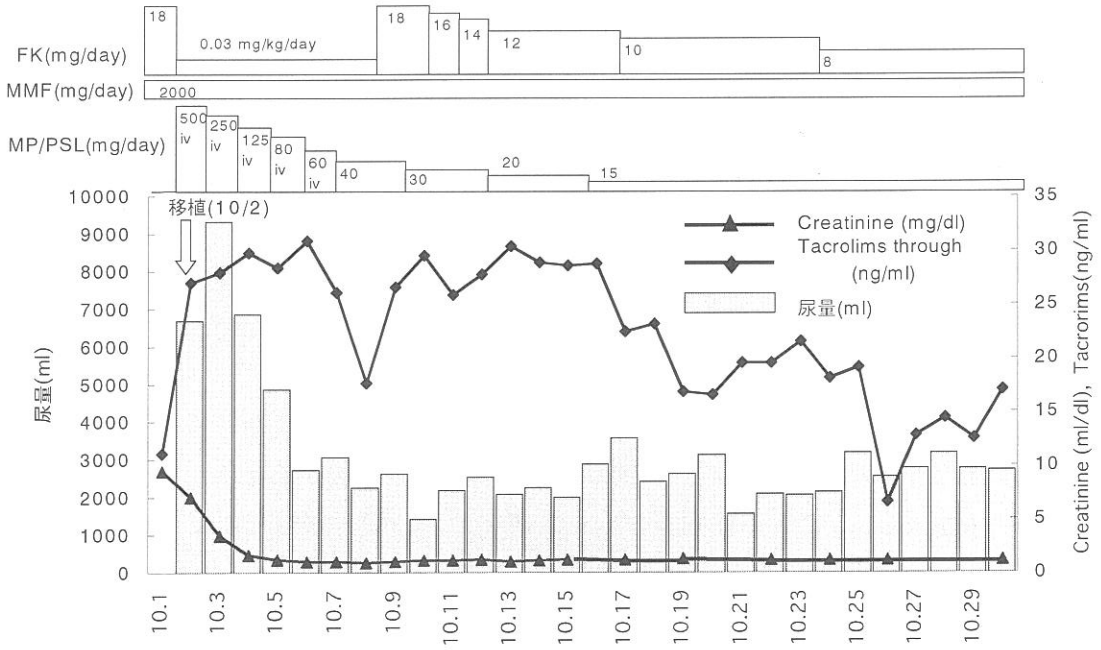

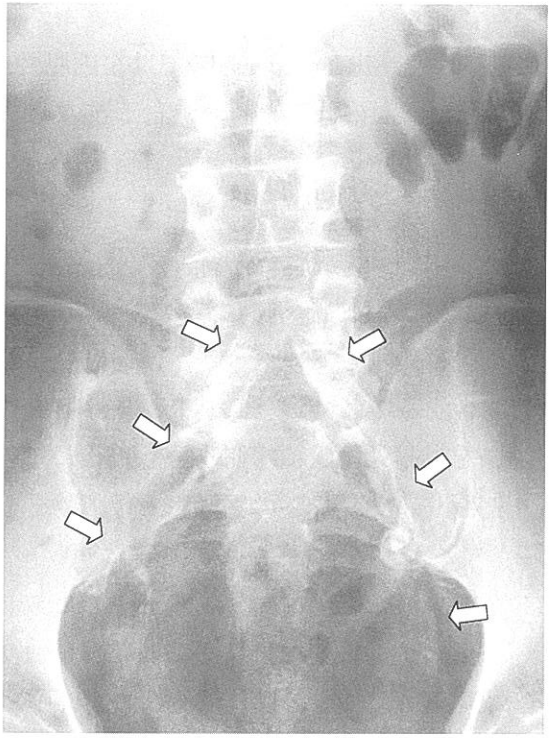

図1

＜Ⅲ．考察＞

本症例の問題点として、１）夫婦間（非血縁間）移植、２）レシピエントが66才と高齢、３）レシピエントに著しい動脈硬化がある、ことが挙げられる。

シクロスポリン世代の非血縁間生体腎移植の成績について、Terasakiら[1]は、3年生着率は配偶者間で85%（368例中）、非配偶者非血縁間で81%（129例中）、血縁間で82%（3,368例）、献腎移植で70%（43,341例）であり、非血縁間生体腎移植（６mismatches）の成績は血縁間（１haplotype identical）に比べ差がなく、献腎移植よりも良好であると報告している。

シクロスポリン世代における高齢者レシピエントの腎移植成績については様々な報告がある。Benedettiら[2]は、生体腎移植の３年生着率は18～59才（562例）で87%、60才以上（32例）は88%と差はないと報告している。

いっぽう、60才以上の慢性腎不全に対する血液透析と腎移植の長期生命予後の良否は、透析群に比べ腎移植群では全身状態の良い症例が選ばれるというバイアスがかかるため、単純に比較できない。しかしJohnsonら[3]による前向きコホート研究によれば、移植可能な全身状態で献腎移植の待機登録をした60才以上の患者のうち、腎移植を施行した群の５年生存率が90%（67例中）であったのに比べ、腎移植を受けられず透析を続けた群では27%（107例中）であったと報告している。本邦とは腎不全医療の状況が異なると思われるが、高齢者腎移植に積極的に取り組む意義を示唆している。

動脈硬化が著しいレシピエントの移植術については、考慮すべきいくつかの問題がある。その１つは、移植後の動脈硬化の進行についてであるが、Kasiske[4]は腎移植464例において、移植前に12.9%に認めた動脈硬化性合併症が、移植後平均46.1カ月で21.3%に増加したと報告している。

いっぽう、高度の動脈硬化症例の移植腎血管縫合部位については、技術的な問題も伴う。Paduch[5]らは腸骨動脈に著しい動脈硬化を認めた5例にorthotopic transplantationを施行し、術中骨盤内に吻合できる適切な血管がない場合には、脾動脈や腎動脈への吻合によって良好な結果が得られると報告している。

本邦の年間透析導入患者数は3万人を超えているが、腎移植数は年間700例前後と殆ど増えていないのが現状である[6]。近年の腎移植療法の現状を省みて、本症例のように著しい動脈硬化を伴った高齢者にも、積極的に腎移植を考慮してよいと考える。

＜Ⅳ．結語＞

レシピエントに著しい動脈硬化を認めた高齢者夫婦間の生体腎移植を行い良好な結果を得た。

参　考　文　献

1）Terasaki PI, Cecka JM, Gjertson DW, Takemoto S. High survival rates of kidney transplants from spousal and living unrelated donors. N Engl J Med 1995; 333: 333-336.

2）Benedetti E, Matas A, Hakim N, Falosa C, Gillingham K, McHugh L, Najarian JS. Renal transplantation for patients 60 years of age or older: a single-institution experience. Ann Surg 1994; 220: 445-460.

3）Johnson DW, Herzig K, Purdie D, Brown AM, Rigby RJ, Nicol DL, Hawley CM. A comparison of the effects of dialysis and renal transplantation on the survival of older uremic patients. Transplantation 2000; 69: 794-799.

4）Kasiske BL. Risk factors for accelerated atherosclerosis in renal transplant recipients. Am J Med 1988; 84: 985-942.

5）Paduch DA, Barry JM, Arsanjani A, Lemmers MJ. Indication, surgical technique and outcome of orthotopic renal transplantation. J Urol 2001; 166: 1647-1650.

6）日本腎移植臨床研究会、日本移植学会、腎移植臨床登録集計報告（2000）－I、2000年実施症例の集計報告－（1）、移植2000; 36: 87-90.