腹部大動脈の広範な血栓により腎不全となった１例

保田　正、今野省子、桑山明久、新田　格*、鈴木　泰*
斉藤孝喜**、児玉智樹**、山口千咲子**
村上修子**、関　美和子**、笹木てい子**
本荘第一病院 内科、同 循環器科*、同 透析室**

Acute Renal Failure Associated with Extensive Thrombosis of Abdominal Aorta

Tadashi Yasuda, Seiko konno, Akehisa Kuwayama, Itaru Nitta*, Yasushi Suzuki*
Takaki Saitoh**, Tomoki Kodama**, Chisako Yamaguchi**,
Shuko Murakami**, Miwako Seki**, Teiko Sasaki**
Department of Internal Medicine, Department of Cardiology* and Dialysis Center**
Honjo Daiichi Hospital

＜緒　言＞

ネフローゼ症候群に静脈系の血栓症が合併することは広く知られているが、動脈系の血栓症は比較的まれであり、しばしば重篤な合併症となる。今回、われわれはネフローゼ症候群経過中、腹部大動脈の広範な血栓により腎不全が急速に進行した症例を経験したので報告する。

＜症　例＞

患者：76才、女性。

主訴：顔面浮腫、呼吸困難。

既往歴：50才より高血圧症の治療、66才、73才、75才、出血性胃潰瘍。

現病歴：H13年５月下旬頃より顔面浮腫に気づき近医受診。投薬受けるが改善なく、６月11日心のう液を指摘され同日、当院循環器科に紹介となる。軽度心機能低下および心のう液の貯溜みられたが、利尿剤投与で浮腫は若干改善した。しかし、腎機能が悪化傾向にあるとのことで、７月19日内科転科となる。

転科時身体的所見：血圧150～60 mmHg。脈拍90/分、整。意識清明。顔面は浮腫状で胸骨左縁第３肋間で収縮期心雑音（Levine Ⅱ度）を聴取。また両頚部、そけい部、腹部に著明な血管雑音を聴取した。腹部には肝・脾触れず、下腿、足背には浮腫を認めなかった。

検査成績（表１）：検尿で蛋白尿、血尿を認めたが尿蛋白定量では2.2g/日であった。血算でHb 8.3 g/dlで正球性、正色素性の貧血があり、生化学検査でTP 5.2g/dl, Albumin 2.9g/dl とネフローゼ・レベルの低蛋白血症が認められた。クレアチニン（Creと略す）は7.8mg/dlと高度の腎不全の状態であった。転科時にはすでに抗コレステロール薬が投与されていたためかT.Chol は220, TGは133 mg/dl と増加はみられなかった。MPO-ANCAは陰性で、抗核抗体、抗リン脂質抗体も陰性。

HANP, BNPは高値であったがレニン活性は32.1ng/ml/hであった。

臨床経過（図１）：本例の腎機能低下がいつ始まったのかは不明であるが当院循環器科入院時すでにCre 3.0mg/dl と腎不全の状態であった。７月21日、心不全症状出現。心胸比は54%から69.2%となり（図２）、Cre 9.4 mg/dl と上昇したので同日ECUMを施行、翌日よりCHDFを開始した。腹部、さらに両頚部、両そけい部にも血管雑音が聴取されるので、７月23日、腹部MRIを施行。これにより腹部大動脈の広範な血栓が証明された（図３）。腎動脈起始部を巻き込む部位なので腎不全はこの血栓症が原因と考えられた。

検尿：蛋白(3+)--2.2g/日、潜血(3+)
沈渣RBC 20~29, WBC 20~29/HPF
血算：WBC 8000(分画正常), Hb 8.3g/dl, Plt 17.5万
生化学：TP 5.2, Alb 2.9 g/dl, BUN 70, Cre 7.8, UA 5.6mg/dl
Na 130, K 4.0, Cl 94 mEq/*l*, Ca 8.1,P 5.0 mg/dl
T.Chol 220, TG 133 mg/dl, Glu 99 mg/dl
血清：CRP 1.0 mg/dl, 抗核抗体 ＜ 40倍
MPO-ANCA ＜10, 抗カルジオβGP複合体抗体 (-)
その他：HANP 120 (<40), BNP 283 (<20)
レニン活性 32.1ng/ml/h, トロンボテスト＞100%
FDP 5.0μg/ml, Fib 399mg/dl

表１　入院時（転科時）検査成績

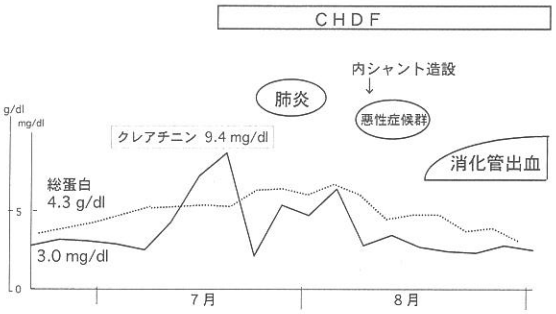

図１　臨床経過

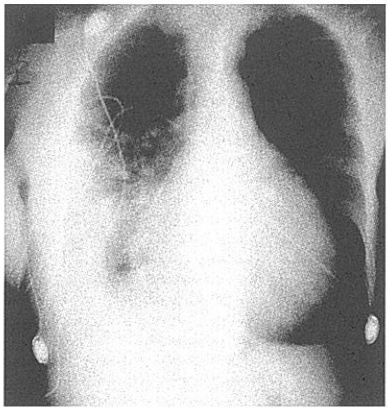

図２　胸部Ｘ線写真
著明な心拡大と右胸水を認める。

T1強調軸位断像。Aorta内の血栓が内腔を狭めている。

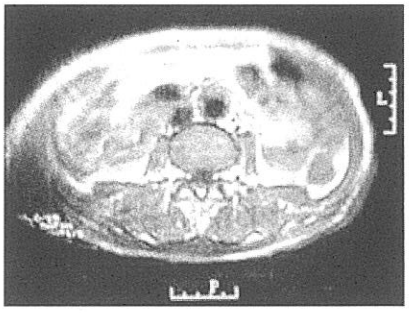

T1強調冠状断像。腹部大動脈内に不規則な血栓を認める。

図３　腹部ＭＲＩ

CHDF 開始後、うっ血性心不全の症状は消失した。途中、急性呼吸促迫症候群を伴う肺炎を合併したが、ステロイド・パルス療法や抗生剤投与で改善。また、向精神薬が原因と思われる悪性症候群も併発したが投薬中止により改善した。その後、血小板が徐々に低下し、8月24日には3.1万となった。さらに貧血が進行し、Hb 5.3g/dl まで低下した。輸血を行ったが、最後に多量の消化管出血にてショック死となった。

＜考　察＞

本例はネフローゼ症候群の経過中、心のう液貯溜、呼吸困難あり当院に紹介。心エコー検査では軽度の心機能低下のみで、利尿剤投与したところ急速に腎不全が悪化し血液透析導入となった。腹部、頚部、そけい部に著明な血管雑音を聴取したので MRIを施行。これにより腎動脈を巻き込む形の腹部大動脈の血栓が証明された。この症例では大動脈瘤やDissection の所見はなく血栓の原因としてネフローゼ症候群が考えられた。

ネフローゼ状態で血栓が生じ易くなる原因としては、肝での凝固因子合成の亢進、凝固阻止因子（ATⅢ）の尿中漏出、血小板凝集能の亢進、循環血漿量の低下などが挙げられる[1]。またステロイド剤の使用は第Ⅷ因子を増加させ、線溶を低下させることが知られており、利尿薬の使用は血液の粘性度を高めるといわれている[2]。さらに、長期臥床、心不全の存在なども血栓形成に影響する。

ネフローゼ症候群から血栓症を起こす背景腎疾患には膜性腎症、膜性増殖性糸球体腎炎、微少変化型ネフローゼ症候群、巣状糸球体硬化症、アミロイドーシスなどがある[3]。本例では腎生検を施行していないが、当初、軽度の血尿を伴うネフローゼ症候群を呈していたことから巣状糸球体硬化症が最も疑われる。

ネフローゼ症候群の合併症としての血栓症は多く報告されているが、腎静脈血栓症[4]、心房内血栓症[5]、脳静脈血栓症[6]、肺血栓塞栓症[7]など静脈系の血栓が多い。動脈系の血栓症は比較的まれで、一旦起きるとしばしば重篤となる。特に上腸間膜動脈血栓症[3]は緊急手術などの対応が遅れると致命的となる。腹部大動脈の血栓症[8]はさらにまれで1962年来、10例程の報告のみである。

本例の場合、当院受診時にはすでにネフローゼ・レベルの低蛋白があったが、下肢の浮腫はなく、上半身に集中する浮腫であった。そのため、うっ血性心不全が疑われ、循環器的検査が優先された。しかし、心エコーでは特に軽度の機能低下の所見のみで、胸部大動脈には血栓の所見はなく、原因は不明とされた。蛋白尿、浮腫、腎不全があるとのことで利尿剤が投与された。その後、急速に腎機能が悪化したが、この時点ではまだ腎不全の原因は不明であった。その後、血管雑音あることから腹部大動脈血栓症が判明したが、もっと早い時期に診断できれば、末期腎不全は回避できたかもしれない。ネフローゼ発症後、抗血栓剤などの投与は受けておらず、その後の利尿剤等の使用によりさらに血栓傾向は強まったと推測される。ネフローゼ状態では血栓傾向が生じるということを念頭において診断、治療してゆくべきであった。文献的にはATⅢの低下などがあれば血栓傾向が予知できるともいわれている[2]が、この症例ではATⅢの測定はしていなかった。

腹部大動脈の血栓症が証明されてからは、血栓が高度で広範に及んでいることから、積極的治療を断念し、保存的療法のみとした。ワーファリン、ジピリダモールの投与を行ったが、トロンボテストは30～50%位を目標とした。

治療途中、重篤な肺炎、原因不明の意識障害、悪性症候群、消化管出血などを合併し、最後には多量のタール便があり、これが直接死因となった。原因検索はできなかったが、イレウスや、筋性防御の所見もなかったことから既往歴にあった出血性胃潰瘍を原因と考えた。

参 考 文 献

1）鈴木　亨、下条文武：ネフローゼ症候群と血栓傾向、medicina 33: 1294-1296, 1996

2）Nishimura M, Shimada J, Ito K, Kawati H, Nishiyama K: Acute arterial thrombosis with antithrombin Ⅲ deficiency in nephrotic syndrome:Report of a case, Surg Today30, 663-666, 2000

3）田中正史、杉本徳一郎、森田浩文、堀　孝史、土井研人、石橋由孝、田川　斉、鰐渕康彦：ネフローゼ症候群に上腸管膜動脈血栓症を合併した１手術例、腎と透析49:1045-1048, 2000

4）池田大助、小橋一功：ネフローゼ症候群に合併した下大静脈におよぶ両側腎静脈血栓症の１例、泌尿紀要44: 277-279, 1998

5）藤本　学、中村由紀夫、永田義毅、木田　寛：右房内血栓を認め肺梗塞をきたした重症ネフローゼ症候群の１例、静脈学９（３）：257-262, 1998

6）平田昌義、黒田昌宏、紺井一郎：脳静脈血栓症を合併した微少変化型ネフローゼ症候群の１例、日腎会誌41（４）: 464-468, 1999

7）西堀武明、大平徹朗、高田俊範、原田通比古、川島紀子、吉田和清、鈴木栄一：微少変化型ネフローゼ症候群の経過中に発症した肺血栓塞栓症の１例、新潟市民病院医誌13（２）: 71-76, 1992

8）Nakamura M, Ohnishi T, Okamoto S, Yamakado T, Isaka N, Nakano T: Abdominal aortic thrombosis in a patient with nephrotic syndrome, Am J Nephrol 18: 64-66, 1998