肝硬変を伴わない門脈－大循環短絡による肝性脳症を呈した血液透析患者の１例

秋田組合総合病院腎臓内科
寺邑朋子、石山剛、三浦義昭

A Case Report of Portal－Systemic Encephalopathy without liver chirrhosis in a Hemodyalysis Patient

Tomoko Teramura, Takeshi Ishiyama, Yoshiaki Miura
Department of Nephrology
Akita Kumiai Hospital

【症例】80歳、女性。68歳時に洞不全症候群のためペースメーカー植込み施行。慢性腎不全（原疾患不明）のため、平成10年２月19日維持血液透析に導入した。導入時検査ではHBs抗原・HCV抗体は陰性で、肝硬変や門脈圧亢進の所見は認めなかった。導入後、２月22日より皿を食べようとする、突然裸になる、ボーとしているかと思うと突然興奮する、などの異常行動が認められ、２月24日朝、昏睡状態となった。約１週間昏睡状態が続いた後、突然意識が回復した。以後、意識レベルの変動をくり返し、周期的に昏睡状態となった。脳波で三相波を認め、当初アンモニア値は正常であったが、その後、高アンモニア血症が出現し、肝性脳症と診断した。肝硬変を伴わない肝性脳症の原因として、門脈・大循環シャントを疑い、血管造影を施行した。その結果、脾静脈から左腎静脈に流入するシャント血管を確認し（図１）、portal－systemic encephalopathy（PSE）と診断した。位置的に経静脈的シャント塞栓術は困難で、全身状態不良のため外科的シャント遮断術も不可能であった。分子鎖アミノ酸製剤の投与を行ったが意識障害は改善せず、DIC、敗血症を合併し６月８日死亡した。

【考察】

肝性脳症には広汎な肝実質障害によるもの（激症肝炎、肝硬変末期など）と、門脈系と大循環系に短絡があり、腸管で産生されたアンモニアなどの中毒物質が肝を通らずに直接大循環系に流入することにより生じるものがある。後者はportal－systemic encephalopathy（PSE）と呼ばれ、多くは肝硬変や肝線維症を合併している。肝障害を認めないPSEは非常に稀であり、検索した限りでは本邦で自験例を含め９例の報告があり、うち３例が透析患者であった。

肝障害を伴わないPSEの原因としては、胎生期の門脈－大循環連絡静脈叢の遺残であるとする先天説、腹部手術後の腸管癒着部にシャントが形成されるという癒着説、一時期特発性門脈圧亢進症があったが、巨大な門脈－大循環シャントのため門脈圧が正常化し、肝での形態変化も軽微に留まったという門脈圧亢進先行説がある。本例では腹部手術歴もなく、先天性と考えられた。先天性のPSEが小児期に発症しない原因としては、アンモニア等の中毒物質に対する脳の耐用性が加齢とともに低下することや、肝血流低下により肝機能低下が徐々に進行することが考えられている。また、透析患者の場合、体液量増加が門脈－大循環シャントの発達・増悪に関連している

のではないかと考えられている。

本例も導入期、また導入後も血圧低下のため除水困難で、心不全状態が持続したことがシャントの発達及びPSEの発症を促したと考えられた。PSEの治療であるが、食事療法やラクツロース、分枝鎖アミノ酸製剤などの保存的治療では肝血流量が持続的に低下し病態が悪化する可能性があるため、肝予備能の良好な例では経静脈的シャント塞栓術や外科的シャント遮断術を試みるべきである。

【結語】肝硬変・門脈圧亢進症を伴わない門脈－大循環シャントは非常に稀な病態であるが、意識障害の鑑別の１つとして考慮すべきであると考えられた。

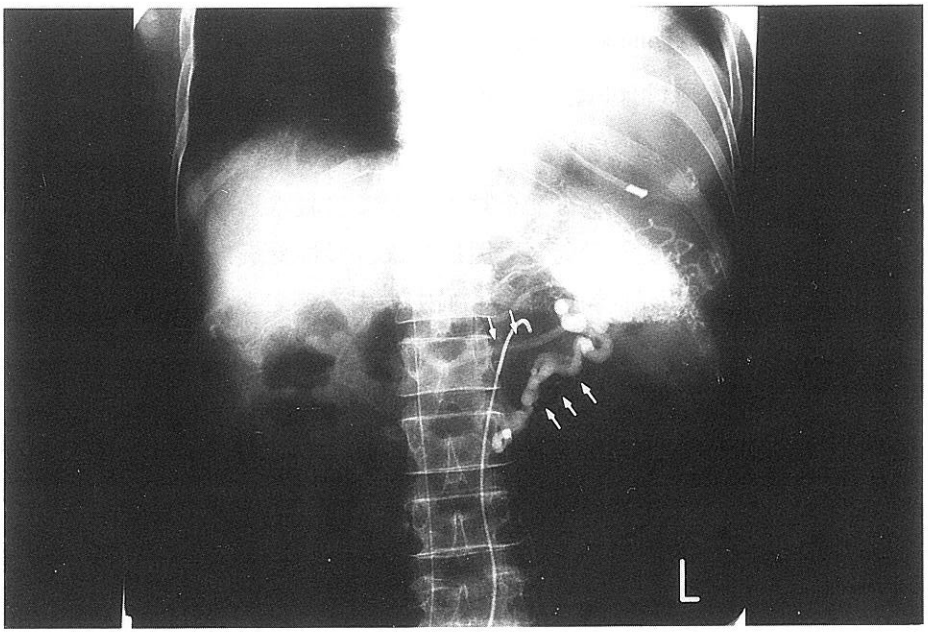

参　考　文　献

6）吉光隆博，平方秀樹，金井英俊，他：上腸間膜静脈－下大静脈短絡による chronic portal systemic encephalopathyを呈した慢性血液透析患者の１例．透析会誌　1997；30：999－1005