類天疱瘡症例に対する内シャント設置術の経験

小原　崇、斎藤　満、井上高光、神田壮平、千葉修治
西尾浩二郎、鶴田　大、熊澤光明、湯浅　健
土谷順彦、佐藤　滋、羽渕友則
秋田大学医学部 生殖発達医学講座泌尿器科学分野

Two cases of arterio-venous shunt operation for Pemphigoid

Takashi Obara, Mitsuru Saitoh, Takamitsu Inoue, Sohei Kanda, Syuji Chiba
Kojiro Nishio, Hiroshi Tsuruta, Teruaki Kumazawa, Takeshi Yuasa
Norihiko Tsuchiya, Shigeru Satoh, Tomonori Habuchi
Department of Urology, Akita University School of Medicine

＜緒言＞

水疱性類天疱瘡の治療の第一選択は、ステロイド内服療法またはテトラサイクリンおよびニコチン酸アミド内服療法である。しかし、内服療法抵抗性症例に対しては、ステロイド療法の１つとして、二重濾過血漿交換療法（以下 DFPP）が選択される。その際、通常一時的な血液透析カテーテルを留置するが、皮膚水疱性病変のために、カテーテルの穿刺部位が限られ、消毒やテープ固定に苦慮し、またカテーテル挿入部位の汚染が懸念される場合が多い。

当科では、ステロイド治療抵抗性であり、長期血漿交換療法が必要な症例に対して、内シャント設置術を施行し、経過良好に推移している２症例を経験したので報告する。

＜対象と方法＞

症例１：54歳男性。

現病歴：2003年10月から全身に水疱、紅斑が出現した。水疱性類天疱瘡の診断で、2003年11月から当院皮膚科で加療を開始した。ステロイド加療で一時的に症状が改善するも、2005年４月より水疱新生が再燃した。ステロイドパルス療法をするも水疱新生はとまらず、2005年５月から DFPP による加療を開始した。合計21回にわたる DFPP 加療を施行し一時的に症状が改善するも、2005年11月から症状が再燃した。内服加療だけでは、症状再燃の繰り返しがあり、今後も DFPP の継続が必要との判断で、2006年８月23日に左前腕内シャント設置術を施行した。

症例２：53歳男性。

現病歴：2006年10月から全身に水疱が出現した。水疱性水天疱瘡の診断で、2006年11月から当院皮膚科で加療を開始した。ステロイド加療を試みるも、水疱新生がとまらず、2006年12

月からDFPPを開始した。DFPP加療の施行によって四肢の水疱は上皮化するものの、体幹部の水疱は消退せず、今後も長期のDFPP加療の継続が必要との判断で、2007年2月9日に左前腕内シャント設置術を施行した。

類天疱瘡に内シャント設置術を行う場合、皮膚病変が原因で、創感染、創し開となる可能性が高いと考え、手術前にステロイド加療、カテーテルを用いたDFPPを先行させ、可能な限り皮膚病変を改善させた。その後、左前腕の皮膚病変が無い部位を選択し、内シャント設置術を施行した。2症例ともに、50歳代と比較的若年であり、動静脈の状態は良く、術後のシャントトラブルや創治癒も問題なく、経過良好に推移した。

＜結果＞

症例1は左前腕内シャント設置術後1年4ヶ月、症例2は同手術施行後10ヶ月経過するも、手術部皮膚に問題なく経過している（図1、2）。

H19年12月現在、2症例ともに週1回の外来DFPPを施行している。

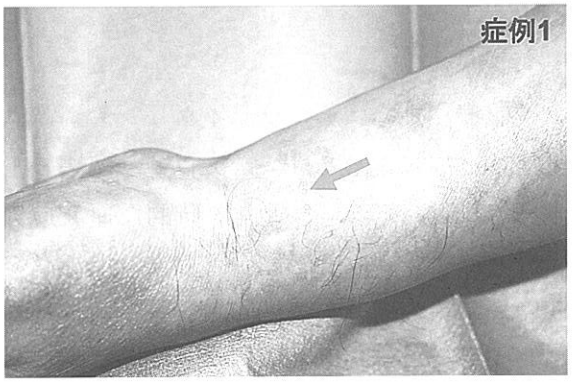

図1

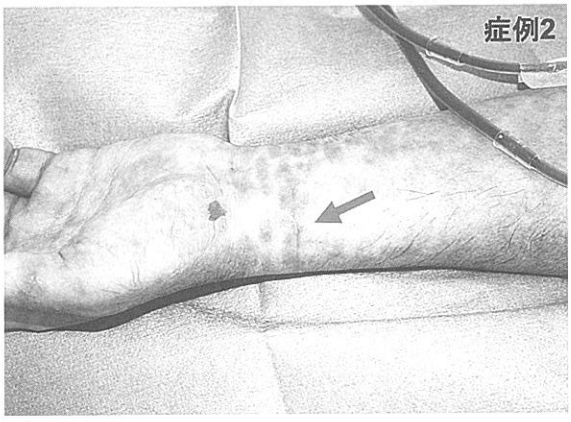

図2

＜考察＞

水疱性類天疱瘡は表皮下に水疱が生じ、緊満性巨峰大の水疱と掻痒を伴う紅斑を全身に形成する自己免疫疾患である。水疱性類天疱瘡の成人での発症頻度は、人口100万人あたり年間7人程度とされる[1]。

水疱性類天疱瘡の治療は副腎皮質ホルモンやテトラサイクリンおよびニコチン酸アミド内服療法が主体であるが、難治性症例では血漿交換療法を要することもある[2]。また、発症後1年以内の再発率は48％と高く[3]、治療は年余にわたると報告されている[4]。

通常、類天疱瘡症例に対して血漿交換療法を行う場合、一時的なバスキュラーアクセスとして血管カテーテル法が選択される。しかし、副腎皮質ホルモンを含めた免疫抑制加療が治療の中心となるため易感染状態となり、日常管理を確実に施行していても皮膚感染、カテーテル感染が全身感染に波及する危険性を念頭においた診療が必要である[5]。また、全身に水疱を形成するためカテーテル留置の際の穿刺位置の制限、カテーテル固定に使用するテープの使用制限など、日常診療に苦慮し、長期カテーテル留置は困難である。今回の2症例においても、皮膚トラブル、カ

テーテルトラブルのため、数度にわたるカテーテルの入れ替えを余儀なくされた。

類天疱瘡は65歳以上の高齢者に多いが、60歳未満の発症も約20％あり[6]、特に若年症例の状態安定期は、外来通院での加療が必要となるが、定期的な血漿交換が必要な症例では、カテーテル留置状態での退院は現実的に不可能であるため、当科では内シャント設置術を選択した。2症例ともに、術前に危惧した創感染、創し開、創部水疱形成などの術創トラブルは無く術後経過は良好であった。これは、術前に内服加療およびカテーテル法によるDFPPを先行させ、可能な限り皮膚病変を改善させた状態で手術を施行したことが重要であったと考えられる。類天疱瘡症例に対して内シャント設置術を施行した報告は筆者が検索した限りでは1例のみであるが[5]、内シャント設置術は、入院期間の短縮、患者のQOLの向上、カテーテル留置に伴う種々のデメリットを回避出来る有効なバスキュラーアクセスであると考えられた。また、類天疱瘡症例だけでなく、保険診療、血漿交換療法継続のエビデンスを念頭に置いた上で、類天疱瘡以外の血漿交換療法適応症[7]にも、応用可能なバスキュラーアクセスであると考えられる。

文　　献

1） Roujeau J-C, Lok C, Bastuji-Garin S: High risk of death in elderly patients with extensive bullous pemphigoid. Arch Dermatol 134: 465-469, 1998.

2）橋本　隆：類天疱瘡、今日の治療指針第5版、医学書院、東京、2005.

3） Kyriakis KP, Paparizos VA, Panteleos DN: Re-evaluation of the natural course of bullous pemphigoid: A prospective study. Int J Dermatol 38: 909-913, 1999.

4）新谷眞理子：天疱瘡・類天疱瘡、掌蹠膿疱症、治療 Vol.86, No.4: P1430-1431, 2004.

5）佐藤元美、森田弘之、依馬弘忠、臼田俊和、天野　泉：テンポラリーブラッドアクセスとしてのショーン・カテーテルの有用性、ICUとCCU27、P194-195、2003.

6）稲葉　裕、北村清隆：類天疱瘡の全国実態調査の解析－臨床所見を主として－、厚生省特定疾患稀少難治性疾患調査研究班、昭和63年度研究報告書、P185-189、1989.

7） Makoto Yoshiba, Kazuaki Inoue: Evaluation of plasma exchange based on clinical evidence, Japanese Journal of Transfusion Medicene, vol.48(1): 9-26, 2002.